

Torsión intraútero de un quiste ovárico. Presentación neonatal atípica

L. Alonso Jiménez¹, S. Villagra², F. Hidalgo Acera³, M. Prada¹, L. de Celis³, M. Gresa Muñoz⁴
Servicio de Cirugía Pediátrica. Hospital Materno-Infantil de Canarias. ²Servicio de Pediatría. Hospital Universitario de Salamanca. ³Servicio de Cirugía Pediátrica. Hospital Universitario de Salamanca. ⁴Servicio de Neonatología. Hospital Materno-Infantil de Canarias

Resumen

La ecografía prenatal y posnatal nos ha permitido conocer realmente los datos sobre la frecuencia y la evolución de los quistes ováricos fetales. Aunque la mayoría de estos quistes involucionan en el transcurso de los primeros meses de vida, pueden presentar complicaciones durante el periodo fetal o posnatal, entre las cuales la torsión ovárica es la más frecuente. Presentamos el caso de una niña de 5 meses de edad, remitida a nuestro servicio de cirugía pediátrica por una tumoración intraabdominal, que resultó ser una autoamputación ovárica, complicación derivada de un quiste ovárico fetal que provocó una torsión ovárica intraútero. Revisamos los conocimientos actuales sobre los quistes ováricos fetales, haciendo especial hincapié en su manejo médico y quirúrgico posnatal.

Palabras clave

Quiste ovárico, torsión ovárica, feto, niño

Abstract

Title: Intrauterine torsion of ovarian cyst. Atypical neonatal presentation

Pre- and postnatal echographies have allowed us to know reliable data about frequency and evolution of fetal ovarian cysts. Though most of these cysts involute during the first months of life, sometimes complications may appear during fetal or neonatal periods, being the ovarian torsion the most frequent. We present a case report of a 5 months-old female patient referred to our Pediatric Surgery Service with an intraabdominal tumoration. This tumoration resulted to be an ovarian auto amputation, which is a complication derived from a fetal ovarian cyst which caused an intrauterine ovarian torsion. We revise the current knowledge about fetal ovarian cysts emphasizing its postnatal surgical and clinical management.

Keywords

Ovarian cyst, ovarian torsion, fetus, children

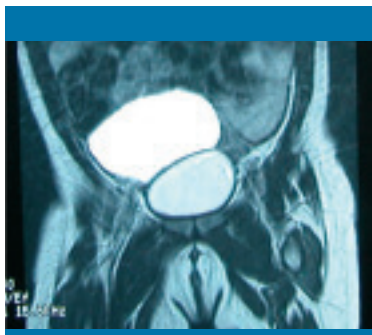Introducción

Los quistes ováricos no son tan infrecuentes como se pensaba. La introducción de la ecografía como método de estudio prenatal y posnatal nos ha permitido conocer realmente su frecuencia, así como obtener más datos referentes a su evolución^{1,2}. Los quistes foliculares ováricos fetales pueden identificarse ecográficamente a partir de la semana 20 de gestación. Su frecuencia aumenta a medida que progresa el embarazo, de manera que la mayoría se detectan durante el tercer trimestre. Se consideran patológicos cuando su tamaño es mayor de 2 cm de diámetro. La incidencia estimada del quiste ovárico es de 1 por cada 2.625 recién nacidos³. La mayoría de estos quistes involucionan en el transcurso de los primeros meses de vida, por depleción de hormonas maternas, pero pueden presentar complicaciones durante el periodo fetal o neonatal, entre las cuales la torsión ovárica es la más frecuente¹⁻⁶. La incidencia de torsión en los quistes ováricos detectados en el periodo fetal es del 38%^{2,4}, y la incidencia de torsión en los quistes ováricos detectados en el periodo neonatal es del 50-78%². Su etiología sigue siendo controvertida. La mayoría de los autores los relacionan

con una estimulación ovárica por estrógenos maternos y/o fetoplacentarios, con la gonadotropina coriónica humana placentaria y con la hormona foliculoestimulante fetal^{2,4,6}.

Caso clínico

Paciente remitida a nuestro servicio de cirugía pediátrica a la edad de 4 meses, con el diagnóstico de tumoración intraabdominal. Entre sus antecedentes cabe destacar que su madre recibió tratamiento hormonal con gestágenos a causa de un útero bicorne, y en la ecografía prenatal realizada en la semana 28 de gestación se detectó un quiste abdominal de 2 cm de diámetro sugestivo de un quiste ovárico. En los controles posteriores se puso de manifiesto un notable crecimiento del quiste, por lo que se indicó la realización de una cesárea a las 34 semanas de embarazo. La ecografía realizada a las 24 horas de vida mostraba una tumoración de 6 × 5,7 cm. Con la sospecha de quiste ovárico no complicado, se realizó una punción-evacuación, obteniéndose un líquido achocolatado, cuyos análisis bacteriológico, bioquímico y anatomopatológico no detectaron nada significativo. El antígeno



Figuras 1 y 2.
Imágenes de resonancia magnética que muestran la estructura quística intraabdominal

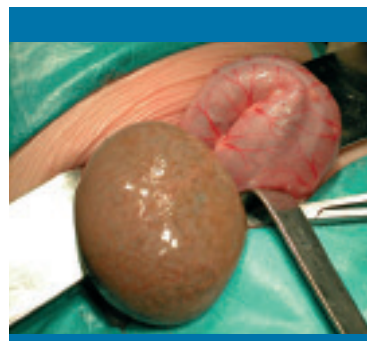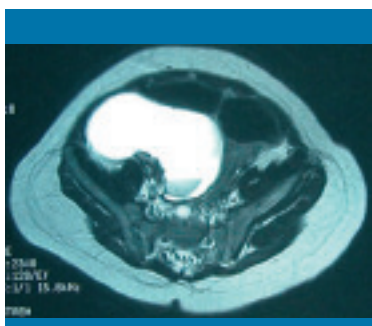


Figura 3. Quiste intraabdominal

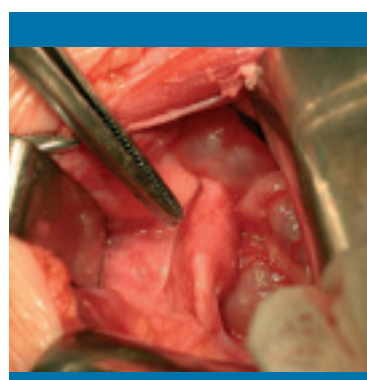


Figura 4. Trompa izquierda autoamputada y útero de aspecto normal

carcinoembrionario era negativo y la alfafetoproteína no estaba elevada. En la ecografía de control se observaba una importante disminución en el tamaño del quiste (4×3 cm). Con el presunto diagnóstico de quiste folicular hemorrágico, se decidió adoptar una actitud expectante, con controles ecográficos periódicos que no mostraron cambios significativos. En el último control realizado en su hospital a los 3 meses de edad, presentaba un quiste tabicado intraperitoneal supravescical de 4×3 cm. Al llegar a nuestro servicio se le realizaron pruebas de imagen (radiografía simple, tomografía computarizada y resonancia magnética) (figuras 1 y 2), que planteaban un diagnóstico diferencial con múltiples procesos, por lo que se indicó la realización de una laparotomía. Fue intervenida a la edad de 5 meses, y se halló una masa quística libre en la cavidad abdominal, entre las asas del intestino delgado (figura 3). La trompa de Falopio izquierda se hallaba amputada y sin anexo (figura 4), mientras que la trompa derecha, el ovario derecho y el útero eran de aspecto normal. La evolución postoperatoria cursó sin incidencias, y la paciente recibió el alta a los 5 días de la intervención. El estudio anatomopatológico informaba de un quiste folicular infartado en el ovario izquierdo.

Discusión

Se han identificado diferentes factores de riesgo fetales (hipotiroidismo) y maternos (placentas grandes, diabetes, isoimmunización Rh y toxemia) en el desarrollo de los quistes ováricos en el feto^{1,2,4,6}. El antecedente de polihidramnios aparece en el 18% de los casos, y es más frecuente cuando el quiste mide más de 6 cm de diámetro.

Existe un ligero predominio en cuanto a su localización izquierda (44%), con respecto a la derecha (31%) y los bilaterales (25%)¹. Siempre que se detecte una tumoración ovárica es importante evaluar el ovario contralateral; no está indicada la gonadopexia cuando se sabe que la causa de la torsión ovárica es el quiste⁶.

Diferenciamos dos tipos de quistes ováricos: simple y complicado. El simple sería anecogénico, con pared delgada, sin componentes sólidos ni nivel hídrico, y probablemente corresponda a un quiste folicular benigno. Su diagnóstico diferencial incluiría, sobre todo, otros quistes, como el de colédoco, pancreático, suprarrenal, esplénico, de uraco, entérico y mesentérico, así como el hidrometrocolpos, la hidronefrosis, la megavejiga y la peritonitis quística meconial⁷. El quiste ovárico complicado, complejo o con patrón de torsión, sería hipoecogénico o ecogénico, con niveles hídricos, detritus, componentes sólidos, septos y/o calcificaciones en su interior. Su diagnóstico diferencial incluiría fundamentalmente el teratoma quístico, el cistoadenoma seroso, otros tumores ováricos sólidos, el meningocele anterior, el neuroblastoma y el linfangioma abdominal.

El 24% de los casos presentan complicaciones, como la compresión visceral intestinal o urinaria, la rotura, la hemorragia intraquística, la perforación intestinal o la encarcelación de hernia inguinal; la más frecuente de todas es la torsión ovárica^{1-4,6}.

Aunque la torsión ovárica puede presentarse antes o después del nacimiento^{1,2,5,8,9}, es más habitual que suceda intraútero. En ocasiones, la torsión intraútero provoca una necrosis y una autoamputación ovárica, como creemos que ocurrió en es-

te caso^{4,8,10}; incluso se detecta mediante ecografía en situación ectópica y puede estar adherido a otros órganos^{8,10}.

La mayoría de los quistes simples menores de 4 cm no causan torsión y se resuelven espontáneamente entre el tercer y cuarto mes de vida extrauterina, debido a la depleción de hormonas maternas que estimulaban el ovario fetal^{3,4,6,9}. La frecuencia de las complicaciones está relacionada con el tamaño del quiste, de modo que el 85% de los quistes grandes (≥ 5 cm) y el 31% de los pequeños (< 5 cm) requerirán ooforectomía, mientras que el 15% de los grandes y el 69% de los pequeños presentarán una resolución espontánea^{1,2}.

Su manejo antenatal y posnatal es controvertido, y se buscan alternativas a la cirugía convencional, ya que provoca un alto índice de ooforectomía. El objetivo es preservar, en la medida de lo posible, el tejido ovárico. Este manejo deberá tener en cuenta la localización, el tamaño y la naturaleza del quiste, así como el momento de su diagnóstico y su historia natural¹¹.

Algunos autores han tratado de analizar y reunir criterios que establezcan la indicación de la aspiración del quiste intraútero con el objetivo de descomprimirlo y prevenir la torsión ovárica. Estos criterios, todavía motivo de controversia, serían los siguientes: a) quiste > 4 cm; b) crecimiento > 1 cm por semana; c) cambio de posición durante el examen ecográfico seriado^{1,2,6,10}. Algún autor incluso propone la aspiración de los quistes pequeños (por ser también causa de torsión), con la que se obtienen buenos resultados⁹. Actualmente se desconoce la morbimortalidad materna o fetal asociada a la aspiración intraútero del quiste de ovario, así como la frecuencia de su recurrencia². También se ha planteado adelantar el parto en el feto con maduración pulmonar tras el diagnóstico prenatal de una posible torsión ovárica detectada en la ecografía, con intención de salvar el ovario. Esto ha sido rechazado por las limitaciones de la ecografía en el diagnóstico prenatal de la torsión ovárica y por las consecuencias que podría traer adelantar el parto¹⁰. Tan sólo podría considerarse, en opinión de algunos autores, en la valoración puntual, caso por caso, para el quiste bilateral¹².

En el manejo posnatal existe bastante unanimidad respecto a la realización de un tratamiento conservador si el quiste es pequeño (< 5 cm) y asintomático, con controles ecográficos periódicos, esperando su resolución espontánea en 4-6 meses, lo que ocurre en la mayoría de los casos⁶. Asimismo, se ha utilizado la aspiración posnatal en el manejo de los quistes de ovario, con buenos resultados². Las indicaciones de cirugía incluirían los quistes de gran tamaño (> 5 cm o > 25 mL) y los quistes que migren, debido a su alto riesgo de torsión, los quistes complicados y los que presenten algún tipo de sintomatología o sospecha de tumoración ovárica^{4,6,8,13}. Se ha propuesto la cirugía en los primeros días de vida, cuando los signos ecográficos de hemorragia se desarrollan en el periodo inmediatamente previo o posterior al parto, ya que tras 1-2 semanas de producirse el fenómeno hemorrágico, la probabilidad de poder salvar un ovario funcional es mínima¹². El abordaje laparoscópico para el tratamiento de estos quistes ha resultado ser un método efectivo, con buenas tasas de conservación del ovario y pocas complicaciones¹⁴.

En ocasiones, la imagen de torsión observada en la ecografía prenatal no se detecta en el recién nacido asintomático. Su desaparición espontánea podría deberse a la reabsorción de un quiste hemorrágico, a que se trata de un quiste de cuerpo lúteo fetal o una detorsión espontánea. Según esto se podrían adoptar dos actitudes: a) realización de una laparotomía exploradora, con el objetivo de prevenir las complicaciones que pudieran surgir de la adhesión del ovario necrótico a otra víscera⁴, y b) actitud conservadora, dado que en la mayoría de los casos la cirugía es innecesaria^{10,12}. Existen en la bibliografía casos de cirugía conservadora en la torsión de ovario, a pesar de las horas de evolución y su aspecto macroscópico. Siempre se conservará el ovario ante la mínima posibilidad de viabilidad de éste, y puede reintervenirse posteriormente si es necesario¹⁵.

No existe todavía experiencia en el uso de la eco-Doppler en el diagnóstico de torsión de ovario en el neonato ni en el feto, pero podría representar un interesante campo de investigación en el futuro¹⁰. ■

Bibliografía

- Pardo V, Rosa Andrea, Nazer CJ. Quiste ovárico fetal: diagnóstico ecográfico prenatal. Evolución y tratamiento postnatal. Casos clínicos. *Rev Med Chile*. 2003; 131(6): 665-668.
- Crombleholme TM, Craigo SD, Garmel S, et al. Fetal ovarian cyst decompression to prevent torsion. *J Pediatr Surg*. 1997; 32(10): 1.447-1.449.
- Ibarra H. Quiste de ovario en pediatría. *Cirpe*. Web de cirugía y anestesiología infantil.
- Aslam A, Wong C, Haworth JM, et al. Autoamputation of ovarian cyst in an infant. *J Pediatr Surg*. 1995; 30(11): 1.609-1.610.
- Lee WL, Wang PH. Torsion of benign serous cystoadenoma of the fallopian tube: a challenge in differential diagnosis of abdominal pain in woman during their childbearing years: a case report. *Kaohsiung J Med Sci*. 2001; 17(5): 270-273.
- Dolgin SE. Ovarian masses in the newborn. *Semin Pediatr Surg*. 2000; 9(3): 121-127.
- Herman ZW, Friedwald JP, Donovan C, et al. Torsion of a wandering spleen in a one month old, with a confusing ultrasound examination. *Pediatr Radiol*. 1991; 21(6): 442-443.
- Avni EF, Godart S, Israel C, et al. Ovarian torsion cyst presenting as a wandering tumor in a newborn: antenatal diagnosis and postnatal assessment. *Pediatr Radiol*. 1983; 13(3): 169-171.
- Perrotin F, Potin J, Haddad G, et al. Fetal ovarian cysts: a report of three cases managed by intrauterine aspiration. *Ultrasound Obstet Gynecol*. 2000; 16(7): 655-659.
- Bagolan P, Giorlandino C, Nahom A, et al. The management of fetal ovarian cysts. *J Pediatr Surg*. 2002; 37(1): 25-30.
- Corbett HJ, Lamont GA. Bilateral ovarian autoamputation in an infant. *J Pediatr Surg*. 2000; 37: 1.359-1.360.
- Galinier P, Carfagna L, Juricic M, et al. Fetal ovarian cysts management and ovarian prognosis: a report of 82 cases. *J Pediatr Surg*. 2008; 43: 2.004-2.009.
- Lee JH, Tang JR, Wu MZ, et al. Ovarian cyst with torsion presenting as a wandering mass in newborn. *Acta Paediatr Taiwan*. 2003; 44(5): 310-312.
- Eposito C, Garipoli V, Di Matteo G, et al. Laparoscopic management of ovarian cysts in newborns. *Surg Endosc*. 1998; 12: 1.152-1.154.
- Abad P, Rigol S, Ezzedine H, et al. Cirugía conservadora de la torsión de ovario en pediatría. *Cir Pediatr*. 2003; 16: 200-202.